An impressionistic painting of a church with a tall, ornate spire. The style uses visible brushstrokes and a muted color palette of blues, greys, and earthy tones. The church is the central focus, with a smaller spire to its left and a taller, more detailed one to its right. The foreground shows a dark, textured railing or fence.

KAZUISTIKY

VIDEO-PREZENTÁCIE

FOTO-PREZENTÁCIE

2. ročník

17. november 2017
Žilina, Holiday Inn

ZAČIATOK: 9:00 HOD.

I. BLOK – KAZUISTIKY (9:00 - 10:30 HOD.):

PRESEDNÍCTVO: doc. Mgr. MUDr. Alena Furdová, PhD., MPH, FEBO
doc. MUDr. Vladimír Krásnik, PhD.

1. O päť minút dvanásť

Belancová I., Herle D., Falátová A. (Očné oddelenie FNŠP Žilina)

2. Rutinné objednanie operácie katarakty ?

Čabalová V., Balhářková I., Veselovský M., Štubňa M. (Očné oddelenie FNŠP Žilina)

3. Čo sa stalo o 30 rokov po liečbe retinoblastómu v detstve ?

Furdová A. (Klinika oftalmológie LFUK a UNB, Nemocnica Ružinov, Bratislava)

4. Karcinóm z Merkelových buniek

Furdová A. (Klinika oftalmológie LFUK a UNB, Nemocnica Ružinov, Bratislava)

5. Čo odhalí pars plana vitrektómia ?

Herle D., Zahorjanová P., Štubňa M. (Očné oddelenie FNŠP Žilina)

6. Diera v oku. Ako možno takéto oko zachrániť ?

Izák M. G. J., Izáková A. (IzakVisionCentrum, Banská Bystrica)

7. Bipseudophakia I.: Histopatologická analýza

Izáková A., Izák M. G. J., Selecká-Možuchová K., Apple D. J. (IzakVisionCentrum, Banská Bystrica; Center for Research on Ocular Therapeutics and Biodevices, Storm Eye Institute, MUSC, Charleston, SC, USA)

8. Bipseudophakia II.: Chirurgická korekcia

Izáková A., Izák M. G. J., Selecká-Možuchová K., Apple D. J. (IzakVisionCentrum, Banská Bystrica; Prof. David J. Apple's Laboratories for Ophthalmic Biodevices Research, John A. Moran Eye Center, University of Utah, Salt Lake City, UT, USA)

DISKUSIA

PRESTÁVKA – OBČERSTVENIE (10:30 - 11:00 HOD.)

II. BLOK – KAZUISTIKY (11:00 - 12:30 HOD.):

PREDESDNÍCTVO: MUDr. Blandína Lipková, PhD.

MUDr. Michal Janek

9. Spomienky na budúcnosť – moja prvá implantácia umelej šošovky

Janek M.(1), Janek M. jr.(2) (1 - Oční centrum Praha; 2 - Oční centrum Beroun)

10. Malé šťastie vo veľkom nešťastí ...

Lalinská N., Lipková B. (Očné oddelenie FNsP Žilina)

11. Lamelárna diera makuly ?

Lipková B.(1), Molnárová M.(2), Štubňa M.(1) (1 - Očné oddelenie FNsP Žilina; 2 - VIKOM, 1. Žilinské očné centrum, Žilina)

12. Bolí ma hlava ...

Majtánová N. (Očná klinika SZU a UNB, Nemocnica sv. Cyrila a Metoda Bratislava)

13. Keď nevieme, čo ďalej ...

Majtánová N. (Očná klinika SZU a UNB, Nemocnica sv. Cyrila a Metoda, Bratislava)

14. Vedú ELF metodiky k správnej diagnóze ?

Štetinová T. (Centrum mikrochirurgie oka Bratislava)

15. Čo s ňou ?

Štubňa M. (Očné oddelenie FNsP Žilina)

16. Intrakraniálne prerastajúci meningeóm pošiev zrkovéhého nervu

Zahorjanová P.(1), Furdová A.(2), Štubňa M.(1) (1 - Očné oddelenie FNsP Žilina; 2 - Klinika oftalmológie LFUK a UNB, Nemocnica Ružinov, Bratislava)

DISKUSIA

PRESTÁVKA – OBED (12:30 -13:30 hod.)

III. BLOK – VIDEO-PREZENTÁCIE (13:30 - 15:00 HOD.):

PREDESDNÍCTVO: prof. MUDr. Milan G. J. Izák, PhD., FEBO
MUDr. Monika Ilavská, PhD.

17. Chirurgická liečba vazoproliferatívneho tumoru sietnice (15 min.)

Hlôška B.(1), Moravská M.(2), Čepilová Z.(3), Štubňa M.(4) (1 - Retina, Košice; 2 - Očná klinika LFUPJŠ a UN L. Pasteura, Košice; 3 - Očné oddelenie SZU a NÚTPCHaHCH, Vyšné Hágy; 4 - Očné oddelenie FNŠP Žilina)

18. Nočná mora oftalmológa – endoftalmitída

Herle D., Štubňa M. (Očné oddelenie FNŠP Žilina)

19. Implantácia WIOL-FC. Dve rôzne katarakty – jedno riešenie

Ilavská M., Ilavský T. (Medilux Galanta)

20. Ipsilateral Rotating Autokeratoplasty

Izák M. G. J. (IzakVisionCentrum, Banská Bystrica)

21. PCO Prevention in Pediatric Cataract Surgery

Izák M. G. J. (IzakVisionCentrum, Banská Bystrica)

22. Kdýž bílá, tak se vším ...

Janek M., Janeková A. (Oční centrum Praha)

DISKUSIA

VYHLÁSENIE VÝSLEDKOV A ODOVZDANIE OCENENÍ

UKONČENIE

IV. BLOK – FOTO-PREZENTÁCIE: 5 MIN. PRED ZAČATÍM KAŽDÉHO BLOKU

- 23. “Pečeňové“ drobnozrné vydutinky sietnicových ciev**
Balhárková I. (Očné oddelenie FNŠP Žilina)
- 24. A čo ďalej s pacientom po exenterácii očnice**
*Bondor P.(1), Kanávor L.(1), Furdová A.(2) (1 - Alfa-Dent spol. s r. o.;
2 - Klinika oftalmológie LFUK a UNB, Nemocnica Ružinov, Bratislava)*
- 25. Trabekulektómia + iridektómia nepomohli – ExPress áno !**
Izák M. G. J. (IzakVisionCentrum, Banská Bystrica)
- 26. INTACS pri keratokónuse – som v správnej hĺbke ?**
Izák M. G. J. (IzakVisionCentrum, Banská Bystrica)
- 27. INTACS koriguje keratokónus, ARTISAN myopiú**
Izák M. G. J. (IzakVisionCentrum, Banská Bystrica)
- 28. Mikrofotografická analýza manuálnej CCC I.**
Izáková A. (IzakVisionCentrum, Banská Bystrica)
- 29. Mikrofotografická analýza manuálnej CCC II.**
Izáková A. (IzakVisionCentrum, Banská Bystrica)
- 30. Mikrofotografická analýza manuálnej CCC III.**
Izáková A. (IzakVisionCentrum, Banská Bystrica)
- 31. Syndróm Kearns–Sayer**
Strnadová Z. (Očná ambulancia – detská, Žilina)
- 32. Vazoproliferatívny tumor sietnice I.**
Štubňa M., Balhárková I. (Očné oddelenie FNŠP Žilina)
- 33. Vazoproliferatívny tumor sietnice II.**
Štubňa M., Balhárková I. (Očné oddelenie FNŠP Žilina)
- 34. Vazoproliferatívny tumor sietnice III.**
Štubňa M., Balhárková I. (Očné oddelenie FNŠP Žilina)
- 35. Kráter v oku**
Veselovský M. (Očné oddelenie FNŠP Žilina)
- 36. Perly v oku**
Veselovský M. (Očné oddelenie FNŠP Žilina)
- 37. Povojník očný**
Veselovský M. (Očné oddelenie FNŠP Žilina)

ĎAKUJEME PARTNEROM:

BAYER

CMI

ALLERGAN

CARL ZEISS

DISPOMED

JOHNSON & JOHNSON

MEDILAS

NOVARTIS

OCULUS


SANTEN

UNIMEDPHARMA

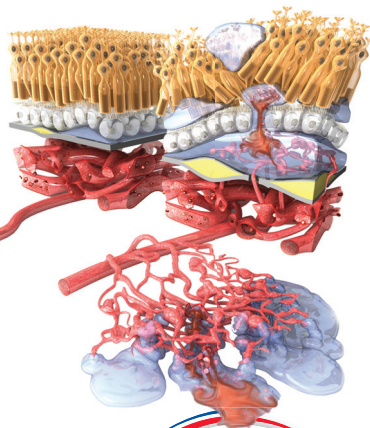
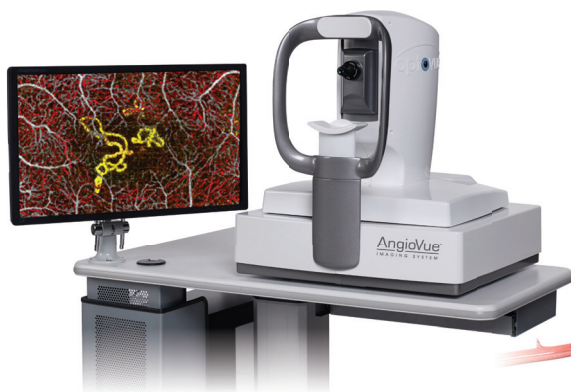OBÁLKA: akad. mal. Stano Lajda, Žilina v zime, 2007



ANGIOANALYTICS - PRVÝ KLINICKÝ NASTROJ K PRAKTICKÉMU VYUŽITIÚ OCT-A V DIAGNOSTIKE



Nová neinvazívna metóda na zobrazenie funkčnosti sietnice a tečá zrkového nervu



ANGIOVUE IMAGING SYSTEM

Prvý komerčne dostupný duálny OCT-A systém na trhu schopný zobraziť rovnako štruktúru ako aj funkciu mikrovaskulatúry oka.

OCT-ANGIOGRAFIA (OCT-A)

Nová metóda zobrazujúca prietok krvi v očných cievach neinvazívnym spôsobom. Vďaka tejto novej metóde je možné klinicky identifikovať zmeny mikrovaskulatúry sietnice v jednotlivých vrstvách, napr. choroidálne neovaskularizácie pri VPDMD.

OFTALMOLÓGIA

ORL

est. 1990

CMI s. r. o.

Sídlo | fakturačná adresa:
Podvinný mlyn 2348/28, 190 00 Praha 9
Office | korešpondenčná adresa:
Lazaretní 4298/11a, 615 00 Brno
Česká republika
tel.: +420 236 080 384
+420 235 520 811
fax: +420 235 520 890
e-mail: officecz@cmi.sk

CMI spol. s r.o.

Sídlo | fakturačná adresa:
Na Slavíne 3, 811 06 Bratislava
Office | korešpondenčná adresa:
Trenčianska 47, 821 09 Bratislava
Slovenská republika
tel.: +421 2 5263 14 41 - 43
fax: +421 2 5292 28 82
e-mail: officecsk@cmi.sk

Viac informácií nájdete na www.cmi.sk



CÍTI SA VAŠE OČI TAKTO?



Zoznámte sa s **OPTIVE FUSION™** s unikátnym zložením kyseliny hyaluronovej (HA) a karboxymetylcelulózy (CMC).
V jednej účinnej kvapke získate komfort aj ochranu.

WHITESTAR
SIGNATURE® PRO

NOVÉ FAKO MĚNÍCÍ STYL OPEROVÁNÍ KATARAKTY



ZDOKONALENÝ PEDÁL



ZJEDNODUŠENÉ GRAFICKÉ
UŽIVATELSKÉ ROZHRANÍ



NOVÝ SOFTWARE PRO
ANALÝZU PRŮBĚHU OPERACE
KATARAKTY (CASA)



FAKOEMULSIFIKAČNÍ PŘÍSTROJ PRO
EXTRAKCI ČOČKY

Johnson & Johnson VISION

Pro-Visio Forte

10 mg luteínu



 Produkt so zvýšeným obsahom luteínu

UNIMED PHARMA spol. s r.o., Orišková 11, 821 05 Bratislava, Slovenská republika
tel.: +421 2 4333 3786, fax: +421 2 4363 8743, info@unimedpharma.sk, www.unimedpharma.sk



Poznámky



This is to certify that

Ophthalmology Department Zilina

is a member of

Eurequo

*European Registry of Quality Outcomes
for Cataract and Refractive Surgery*



José Güell
ESCRS PRESIDENT

