

# Lentikonus a sivý zákal podmienený Alportovým syndrómom.

Veselý Pavol  
VESELY, Očná Klinika

# Alportov syndróm:

- dedičné ochorenie
- XLAS- na X chromozóm viazaný Alportov syndróm
- ARAS- autozomálne recesívny Alportov syndróm
- 5 alfa reťazec kolagénu IV. typu
- hematúria, proteínúria  $\Rightarrow$  zlyhanie obličiek
- produkcie- erytropoetín (krvotvorba)
  - renín (hypertenzia/ ateroskleróza)

# Alportov syndróm- nález na oku:

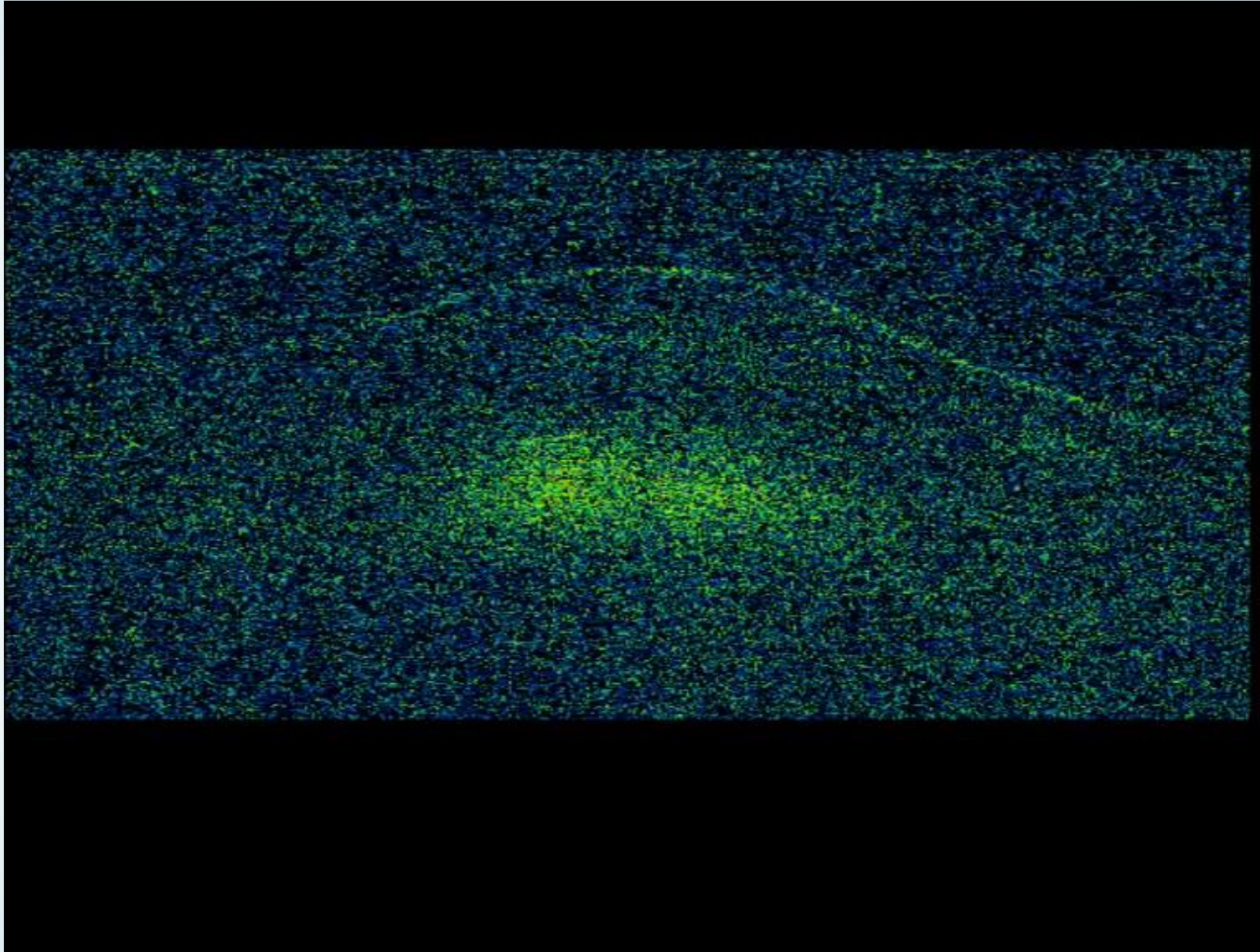
- keratokonus
- dystrofie rohovky
- perimakulárna hyperpigmentácia
- lentikonus

# Kazuistika:

- 28 ročný muž
- XLAS (na X chromozóm viazaný Alportov syndróm)
- dialýza od 19 rokov
- na ľavé ucho nepočuje
- zhoršené sluchové funkcie pravého ucha
- ľavé oko bolo vždy lepšie

## Očný nález:

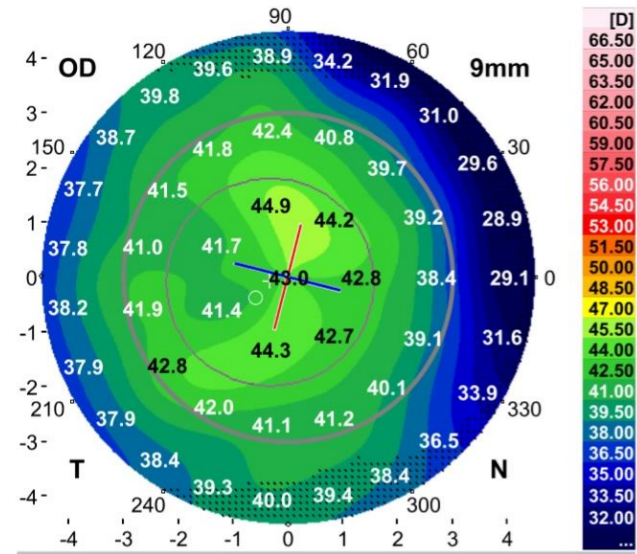
- P.O.: **UDVA** 0,05      **BCDVA** n/a
- Ľ.O.: **UDVA** 0,1      **BCDVA** n/a
- **IOP-** 17/20 mmHg
- rohovka hladká, jasná, bez známkov dystrofie, alebo ektázie
- sietnica P.O. epiretinálna membrána  
Ľ.O.. bez patologického nálezu
- Dg.: Cataracta nuclearis bilat.  
Lenticonus propter sy. Alport bilat.  
Membrana epiretinalis o.dx.  
Amblyopia bilat.



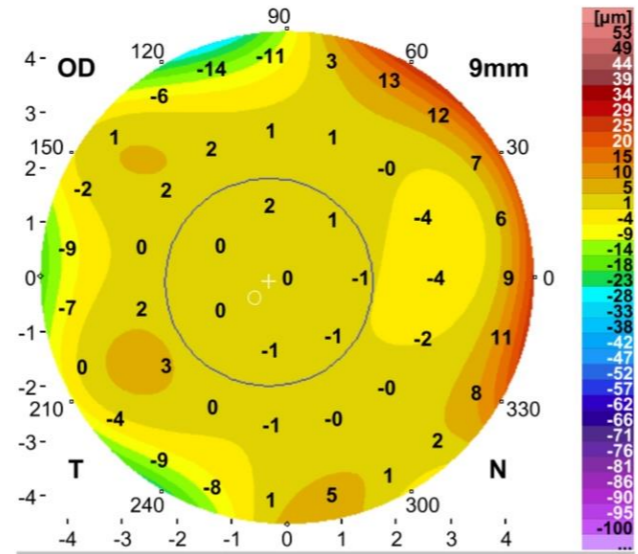
**VESELY** | OK

# Topografia rohovky :

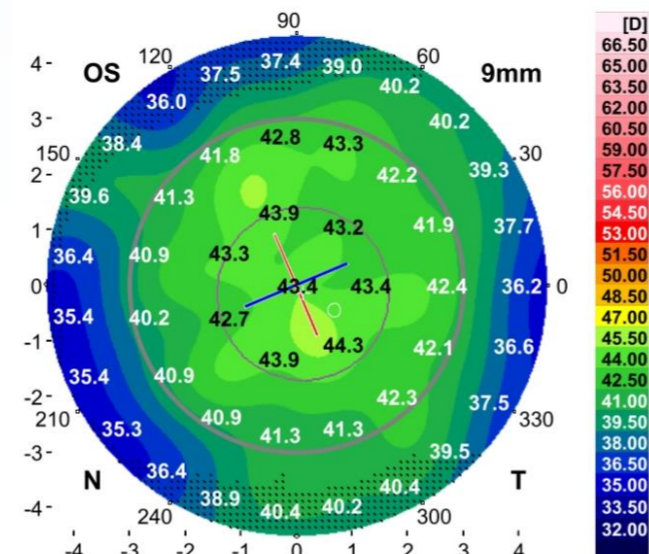
Anterior Instantaneous Curvature [D] n 1.3375



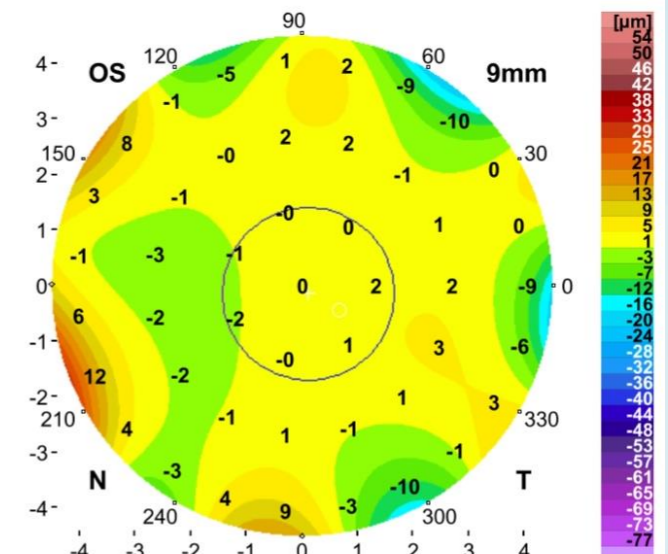
Ant. Elevation BFTA [ $\mu\text{m}$ ] Fit Zone 8.0 mm | RadiusBFS 7.87 mm



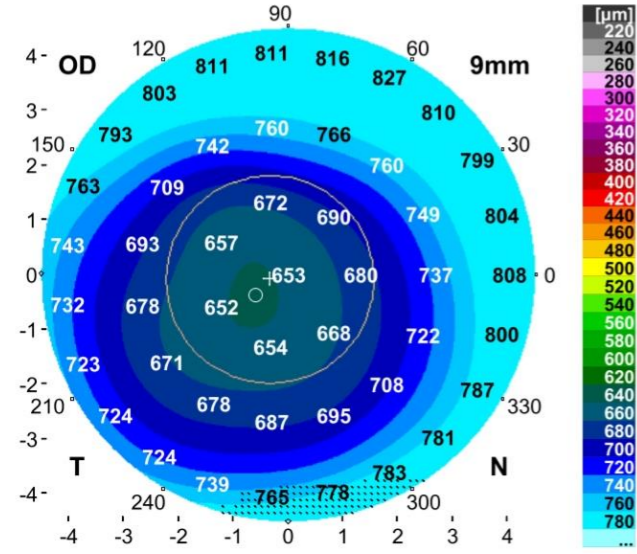
Anterior Instantaneous Curvature [D] n 1.3375



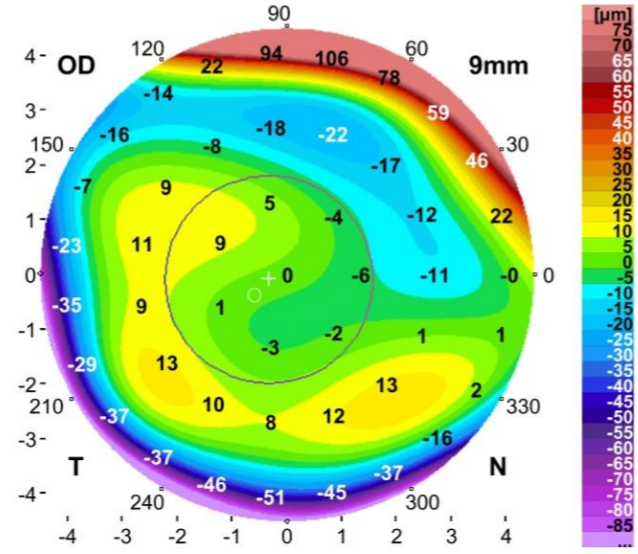
Ant. Elevation BFTA [ $\mu\text{m}$ ] Fit Zone 8.0 mm | RadiusBFS 7.81 mm



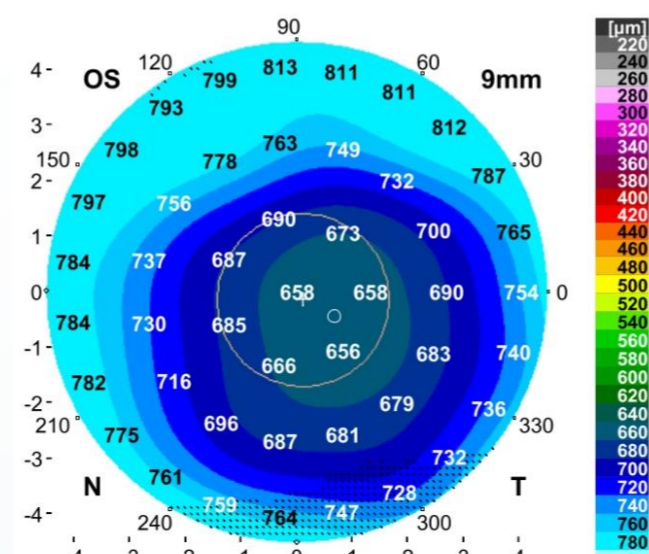
Corneal Pachymetry [ $\mu\text{m}$ ]



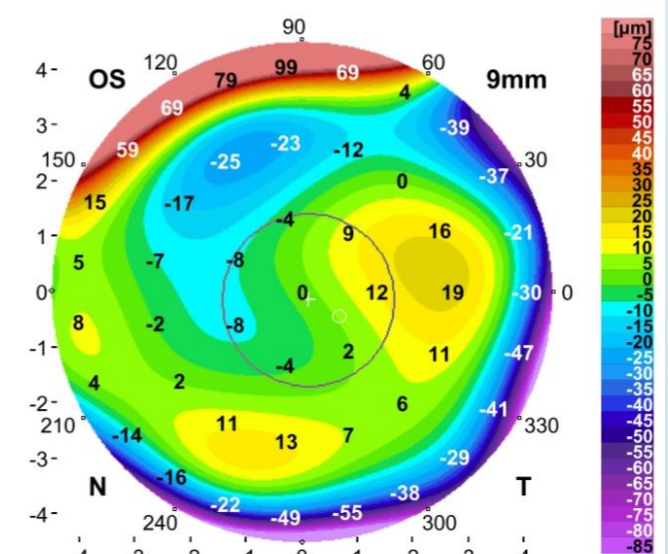
Post. Elevation BFTA [ $\mu\text{m}$ ] Fit Zone 8.0 mm | RadiusBFS 6.42 mm



Corneal Pachymetry [ $\mu\text{m}$ ]



Post. Elevation BFTA [ $\mu\text{m}$ ] Fit Zone 8.0 mm | RadiusBFS 6.42 mm



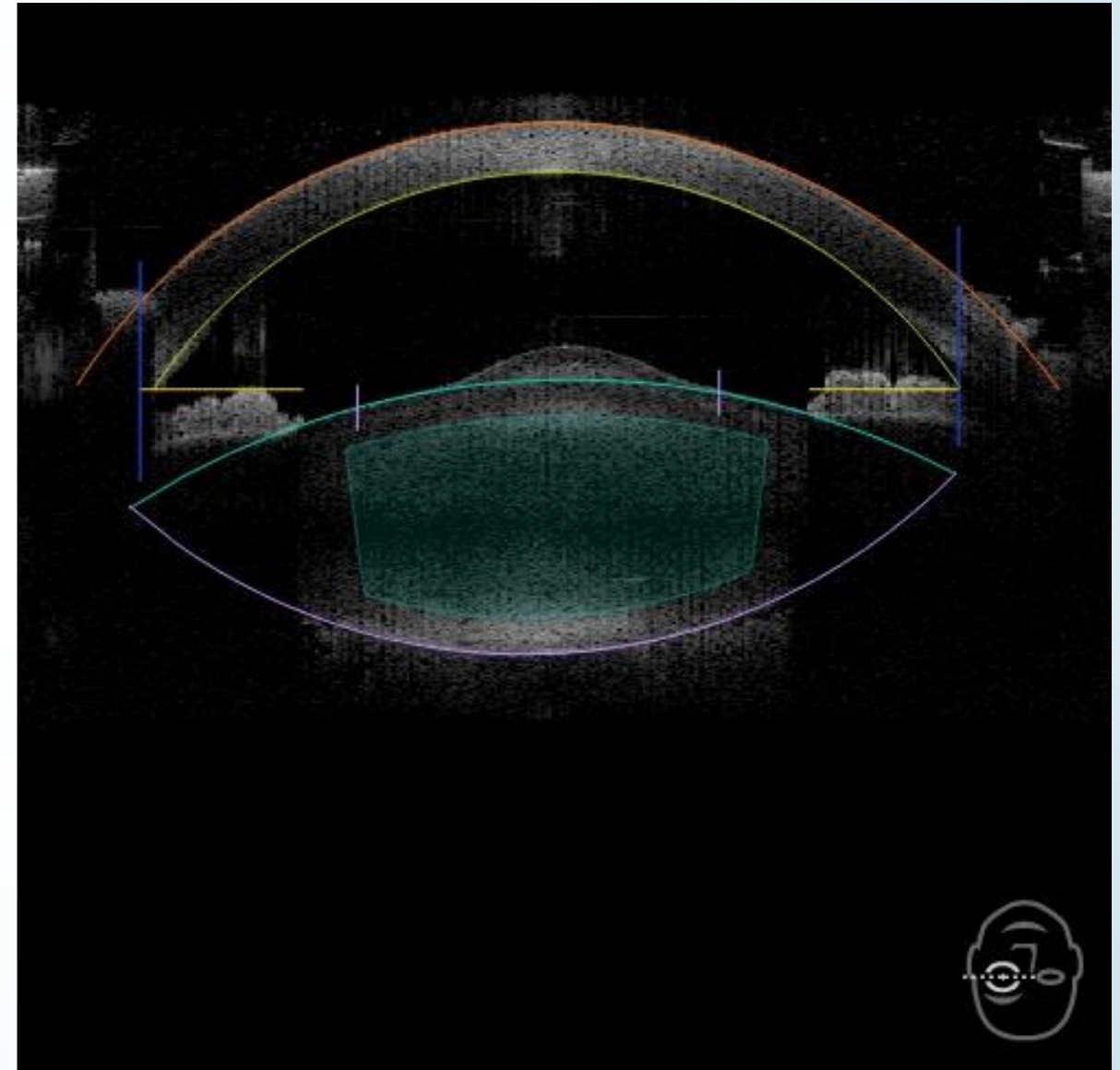
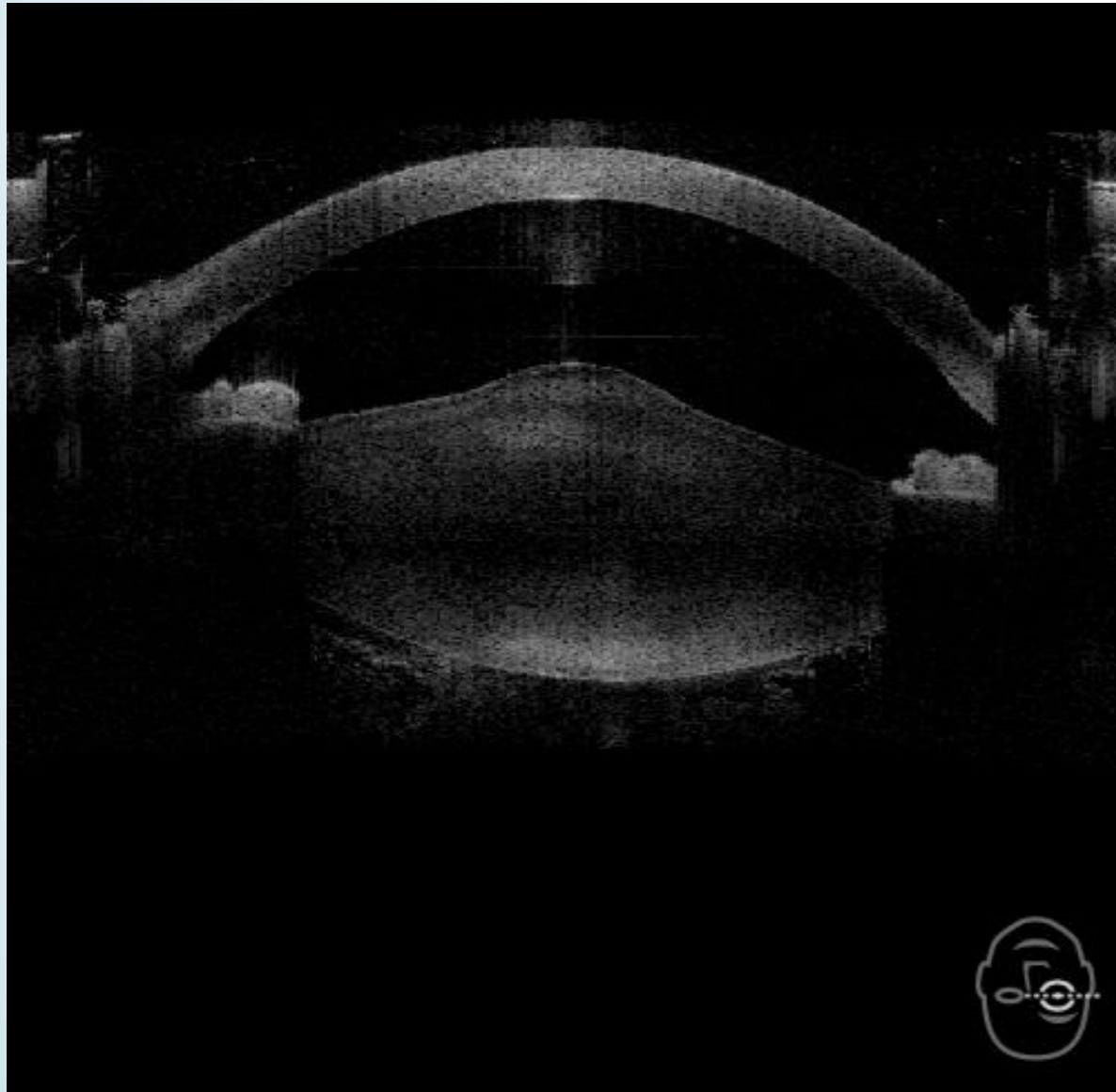
# Biometria :

<b>OD</b> pravé		AL: 21.33 mm (SNR = 297.7) K1: 42.72 dpt / 7.90 mm x 175° K2: 44.94 dpt / 7.51 mm x 85° R / SE: 7.71 mm / 43.83 dpt Cyl.: -2.22 dpt x 175° ACD: 3.07 mm		<b>OS</b> levé		AL: 23.22 mm (SNR = 115.7) K1: 43.27 dpt / 7.80 mm x 1° K2: 44.58 dpt / 7.57 mm x 91° R / SE: 7.69 mm / 43.92 dpt Cyl.: -1.31 dpt x 1° ACD: 3.20 mm	
Status: Phakické		Status: Phakické		Status: Phakické		Status: Phakické	
Tecnis ZKB00 +2.75 D		Tecnis ZLB +3.25 D		Tecnis ZKB00 +2.75 D		Tecnis ZLB +3.25 D	
Konstanta A: 119.30		Konstanta A: 119.30		Konstanta A: 119.30		Konstanta A: 119.30	
IOL (D)	REF (D)	IOL (D)	REF (D)	IOL (D)	REF (D)	IOL (D)	REF (D)
30.5	-1.12	30.5	-1.12	23.5	-0.93	23.5	-0.93
30.0	-0.76	30.0	-0.76	23.0	-0.59	23.0	-0.59
29.5	-0.40	29.5	-0.40	22.5	-0.25	22.5	-0.25
<b>29.0</b>	<b>-0.04</b>	<b>29.0</b>	<b>-0.04</b>	<b>22.0</b>	<b>0.09</b>	<b>22.0</b>	<b>0.09</b>
28.5	0.31	28.5	0.31	21.5	0.42	21.5	0.42
28.0	0.66	28.0	0.66	21.0	0.75	21.0	0.75
27.5	1.00	27.5	1.00	20.5	1.07	20.5	1.07
Emme. IOL: 28.94		Emme. IOL: 28.94		Emme. IOL: 22.13		Emme. IOL: 22.13	
AMO Tecnis 1 ZCB00		RAYONE		AMO Tecnis 1 ZCB00		RAYONE	
Konstanta A: 119.30		Konstanta A: 118.60		Konstanta A: 119.30		Konstanta A: 118.60	
IOL (D)	REF (D)	IOL (D)	REF (D)	IOL (D)	REF (D)	IOL (D)	REF (D)
30.5	-1.12	29.0	-0.94	23.5	-0.93	22.5	-0.89
30.0	-0.76	28.5	-0.56	23.0	-0.59	22.0	-0.53
29.5	-0.40	28.0	-0.19	22.5	-0.25	21.5	-0.18
<b>29.0</b>	<b>-0.04</b>	<b>27.5</b>	<b>0.17</b>	<b>22.0</b>	<b>0.09</b>	<b>21.0</b>	<b>0.16</b>
28.5	0.31	27.0	0.53	21.5	0.42	20.5	0.50
28.0	0.66	26.5	0.89	21.0	0.75	20.0	0.84
27.5	1.00	26.0	1.24	20.5	1.07	19.5	1.18
Emme. IOL: 28.94		Emme. IOL: 27.73		Emme. IOL: 22.13		Emme. IOL: 21.23	

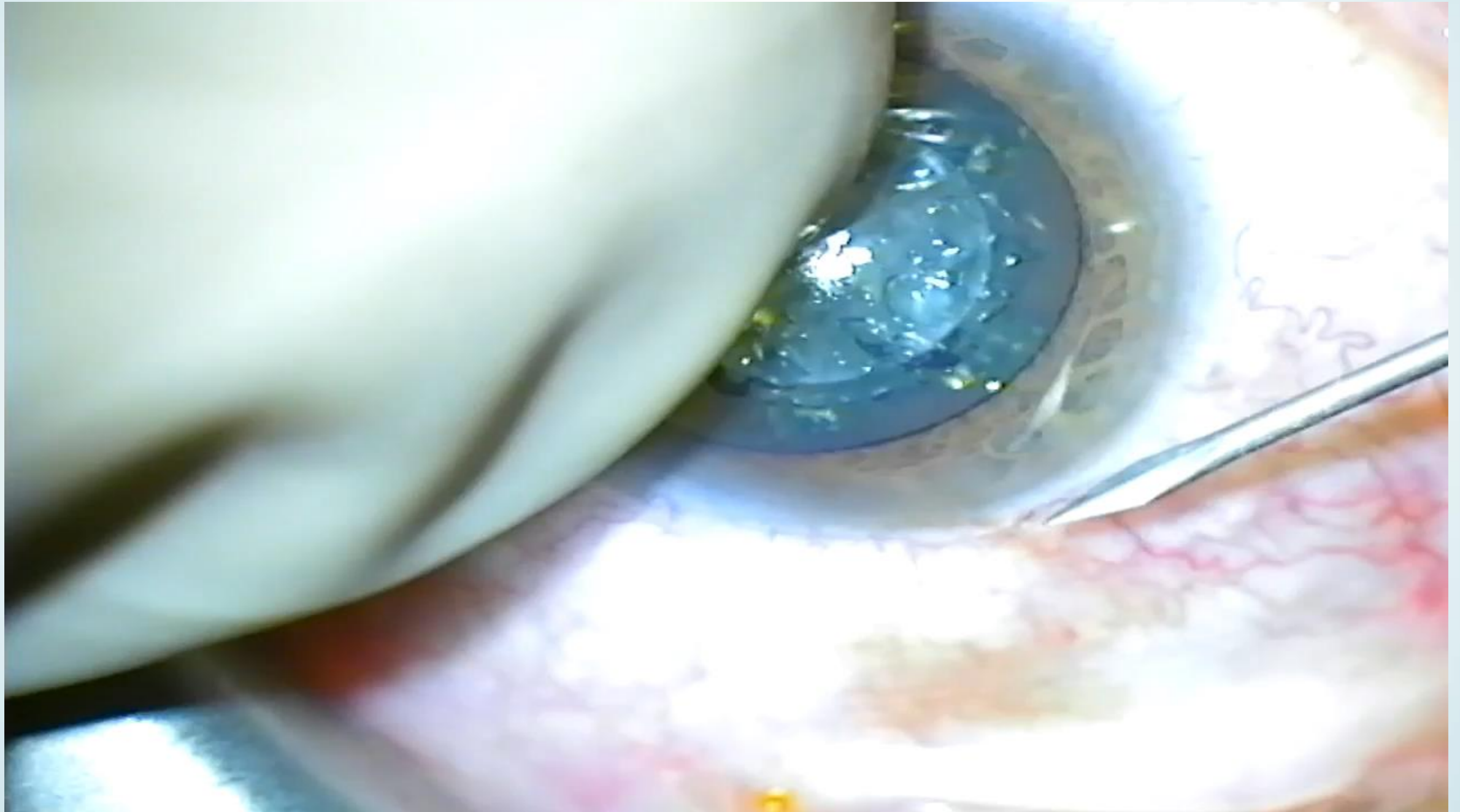
## Plán zákroku P.O. :

- FLACS
- monofokálna asférická šošovka
- ??? iintraštomálne nárezy rohovky ???
  - Th.: Nepafenac gtt. 3xD
- týždenný odstup

# Femtolaserom asistovaná operácia sivého zákalu P.O.:



# Fakoemulzifikácia :

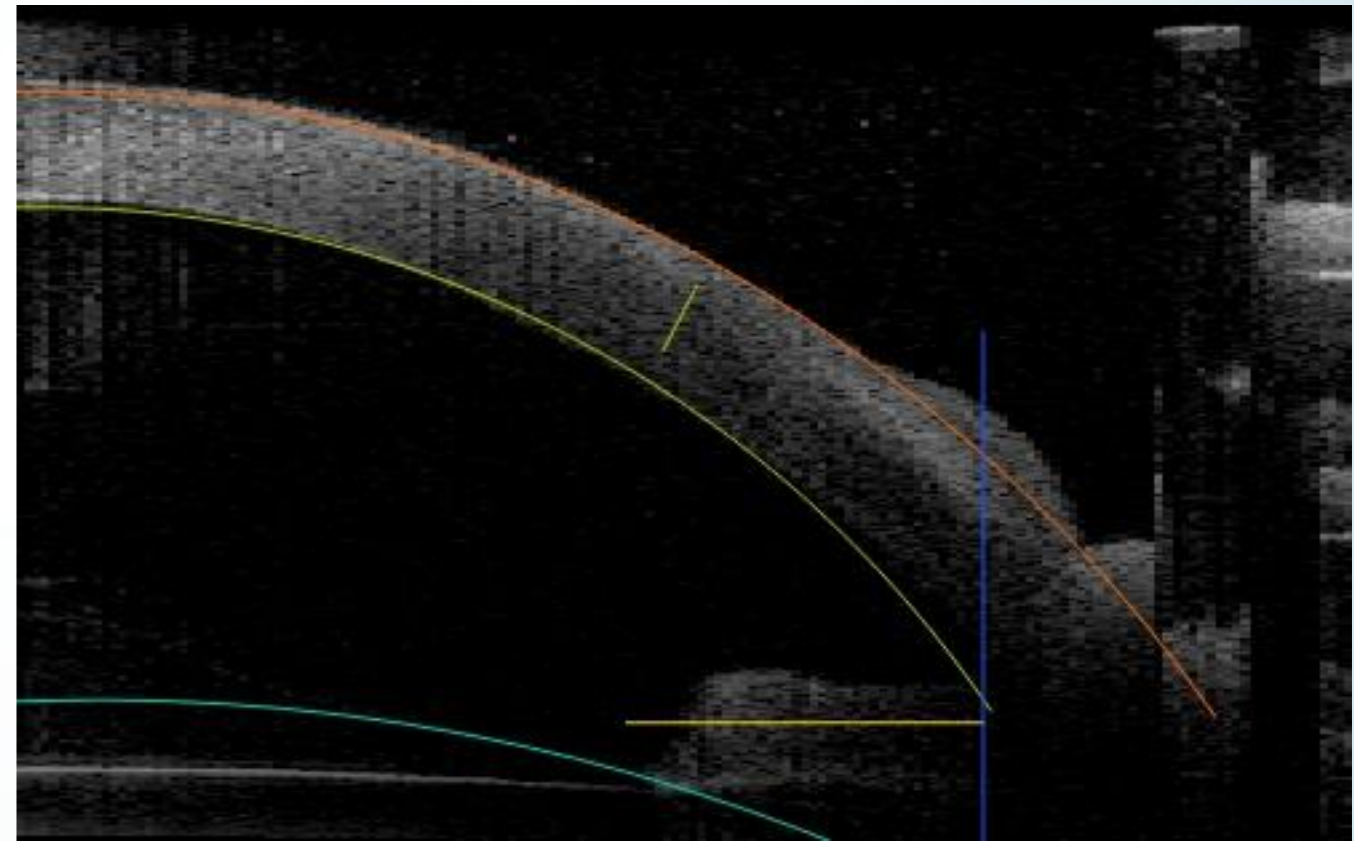
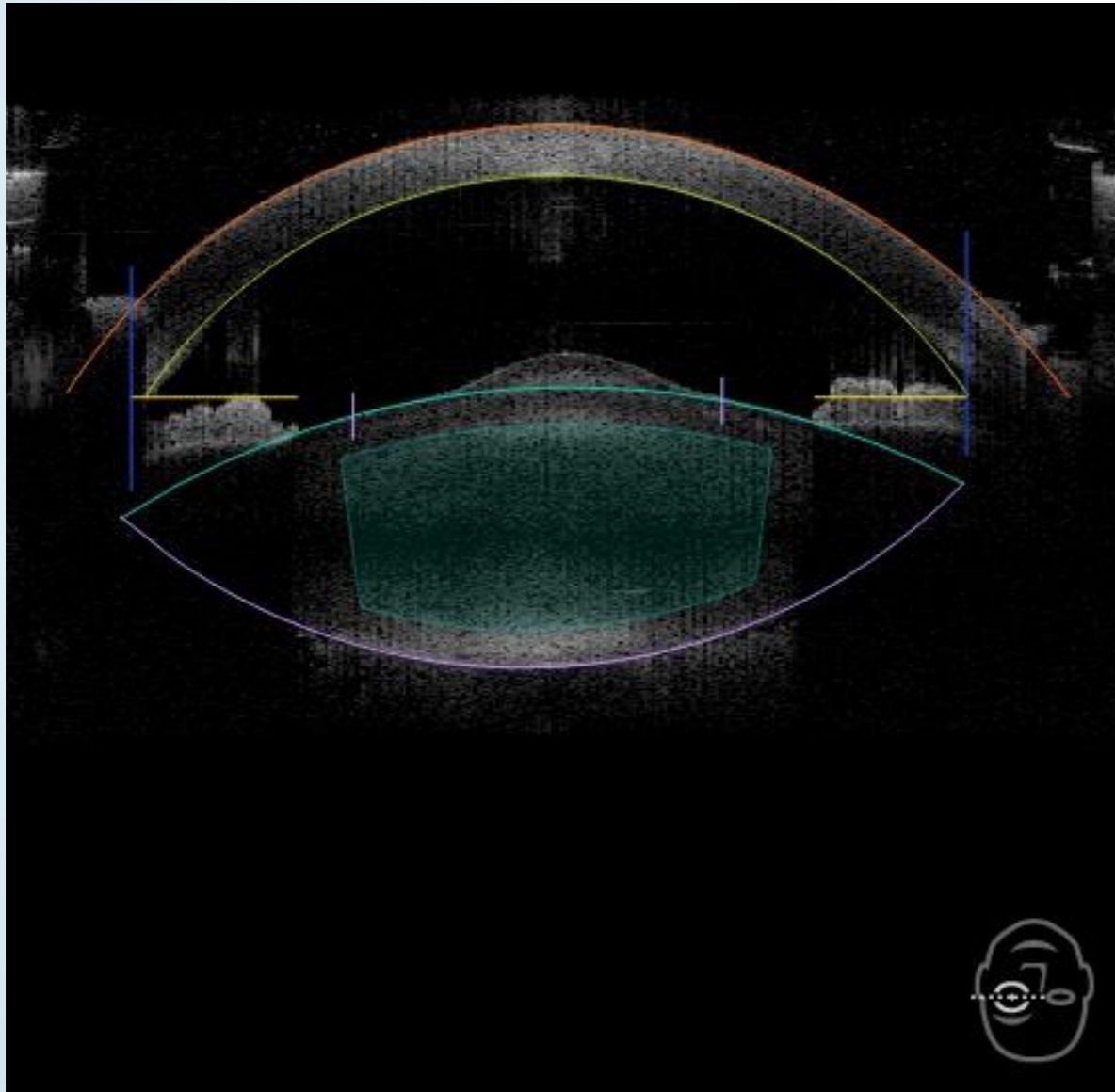


## Pooperačný nález :


P.O.: **UDVA 0,1**      **BCDVA 0,15 -1,0 Dcyl**

- oko pokojné, rohovka hladká, jasná, transparentná, predná komora číra, dúhovka pokojná, PC IOL in situ, ČR+.
- Th.: Moxifloxacin gtt. 5xD, Nepafenac 3xD
- pacient nespokojný- väčšie očakávania
- odmieta zákrok na druhom oku

# FLACS L.O.- chirurgický priebeh :



# Femtolaserom asistovaná operácia sivého zákalu L.O.:



## Pooperační nález :

- P.O.: **UDVA 0,1**      **BCDVA 0,15 -1,0 Dcyl**
- L.O.: **UDVA 1,0**
  
- oko pokojné, rohovka hladká, jasná, transparentná, predná komora číra, dúhovka pokojná, PC IOL in situ, ČR+.
  - Th.: Moxifloxacin gtt. 5xD, Nepafenac 3xD
  
- šťastný pacient

Ďakujem za pozornosť!